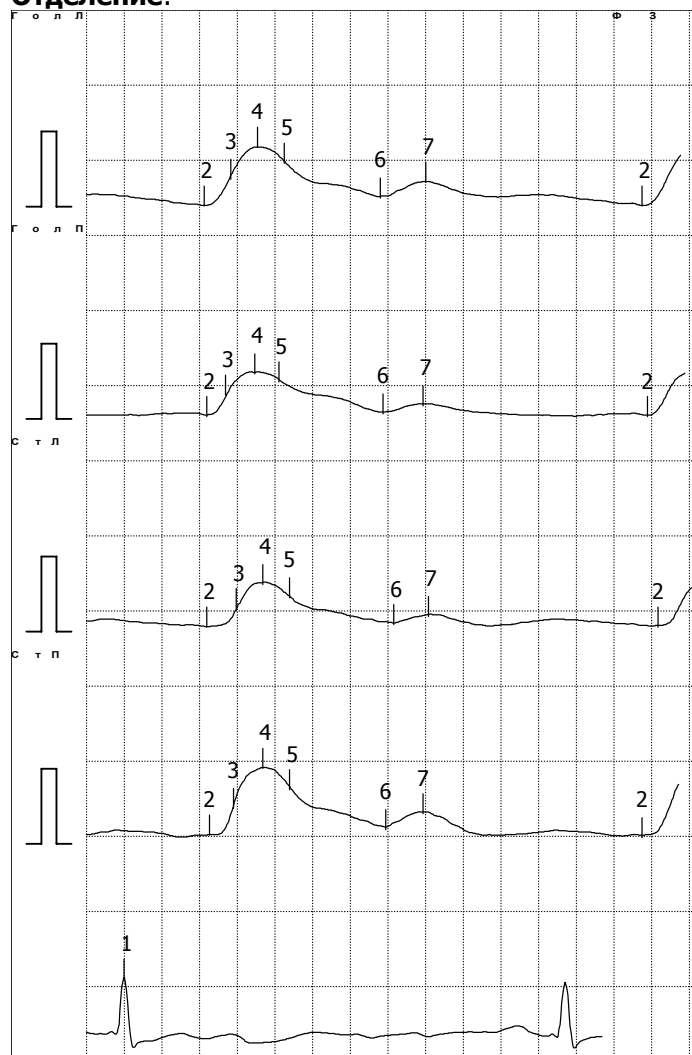


## Протокол РВГ(голень-стопа) от 16 октября 2008 г.

**Пациент:** Ч.

**Возраст:** 33 года

**Отделение:**



Фоновая запись в покое				
	ГолЛ	ГолП	СтЛ	СтП
ФВЧ	0,500			
ФНЧ	35			
ЧСС	52			
Z6	230	170	251	228
PI	0,779	0,568	0,590	0,894
АЧП	0,669	0,486	0,493	0,777
Vmax	1,01	0,916	0,917	1,56
Vср	0,556	0,384	0,470	0,631
ДИК	15	7,11	8,51	12
ДИА	41	26	28	34
ПВО	6,00	0,000	4,00	1,00

### Фоновая запись в покое

Пульсовое кровенаполнение снижено в левой стопе (25%), умеренно снижено в правой голени (9%), в норме в правой стопе и в левой голени.

Скорость кровотока по артериям крупного калибра снижена в левой стопе и в правой голени, умеренно снижена в левой голени, в норме в правой стопе.

Скорость кровотока по артериям среднего и малого калибра повышена в правой стопе, умеренно повышена в левой голени, в норме в левой стопе и в правой голени.

Периферическое сосудистое сопротивление снижено во всех сегментах.

Тонус артериальных сосудов снижен в правой голени, умеренно снижен в левой стопе, в норме в правой стопе

и в левой голени.

Скорость распространения пульсовой волны от сердца в норме во всех сегментах.

Ассиметрия амплитуды основной волны в голених (слева больше, чем справа на 27%).

Ассиметрия амплитуды основной волны в стопах (слева меньше, чем справа на 34%).

Тип кровообращения: магистральный во всех сегментах.

### **Заключение**