Электроэнцефалография: основные биофизические и технологические аспекты для использования в клинике.

Electroencephalography: basic biophysical and technological aspects important for clinical applications

Epileptic Disorders, Volume 22, issue 6, December 2020

Sándor Beniczky[1] Donald L. Schomer[2]

1 Departments of Clinical Neurophysiology, Aarhus University Hospital, Aarhus and Danish Epilepsy Centre, Dianalund; Department of Clinical Medicine, Aarhus University, Aarhus, Denmark

2 Department of Neurology, Beth Israel Deaconess Medical Center, Harvard University, Boston, MA, USA

www.jle.com/en/revues/epd/e-docs/electroencephalography_basic_biophysical_and_technological_aspects_important_for_clinical_applications_319047/article.phtml?tab=texte

АБСТРАКТ

ЭЭГ – наиболее распространенный функциональный метод для выявления эпилепсии. Цель обзора – суммировать все важные аспекты, связанные с биофизическим феноменом возникновения ЭЭГ, и технические особенности, необходимые для правильного чтения и интерпретации ЭЭГ. В нем описаны электроды и схемы их наложения, усилители, фильтры, цифро-аналоговое преобразование и сигналы на дисплее. Представлены преимущества и недостатки различных монтажей, особенности различных ЭЭГ записей и провокационные пробы. Объясняется, как использовать топографические карты для оценки источника генерации сигнала в коре

Electroencephalography (EEG) is the most commonly used functional investigative method in epilepsy. The goal of this educational review paper is to summarize the most important aspects related to the biophysical phenomena of EEG signal generation and the technical features that a clinician needs to understand in order to read and interpret EEGs. We explain the EEG electrodes and recording arrays, amplifiers, filters, analogue-to-digital conversion and signal display. We describe the advantages and disadvantages of the different montages and the indications for the various types of EEG recordings and provocative maneuvers. We explain how to use topographic maps to estimate the source of the cortical generator.

ВВЕДЕНИЕ

Электроэнцефалография (ЭЭГ) является наиболее часто используемым методом при обследовании пациентов с подозрением на эпилепсию и с наличием приступов (Татум и др., 2018). Диагностическое значение аномальной ЭЭГ хорошо изучено (Pillai and Sperling, 2006; Tatum et al., 2018). В умелых руках ЭЭГ дает уникальную и жизненно важную информацию о пациентах (Engel, 1984; Tatum et al., 2018).

Важно, чтобы неврологи, наблюдающие пациентов с эпилепсией, понимали основные биофизические механизмы возникновения сигнала и технологию записи для того, чтобы иметь возможность интерпретировать клинические ЭЭГ. Этот учебный обзор объясняет, как ЭЭГ-сигналы генерируются в мозге и как они записываются/обрабатываются ЭЭГ-аппаратом. Особое внимание уделяется целям обучения, перечисленным в учебной программе для эпилептологов, изданной недавно ILAE (Blümcke et al.., 2019).

ИСТОЧНИК БИОЭЛЕКТРИЧЕСКОЙ АКТИВНОСТИ МОЗГА, РЕГИСТРИРУЕМОЙ НА ЭЭГ.

Электрический сигнал, регистрируемый на ЭЭГ, генерируется ионными токами в дендритной мембране пирамидных нейронов в корковых слоях IV-V (Amzica and Lopes da Silva, 2018). Клеточная мембрана является электрическим диэлектриком, поэтому невозможно записать внутриклеточные сигналы с помощью скальповых. ЭЭГ фиксирует электрический ток внеклеточного пространства. Эти локальные потенциалы вырабатываются внеклеточными нейронными генераторами – возбуждающими и тормозными постсинаптическими потенциалами (соответственно ВПСП и ТПСП), проходящими через мозговую ткань и кости черепа к записывающим электродам, расположенным на скальпе. Этот биофизический феномен называется "объемное проведение". Потенциалы действия на отростках нейронов не приводят к возникновению ЭЭГ-сигнала. Они относительно случайны и ограничены небольшим количеством нейронов, слишком короткие по продолжительности. Так как они относительно случайны и генерируются из очень маленькой и анатомически обособленной активности; то они теряются в фоновой активности и мало влияют на сигналы, записанные электродами на скальпе.

Активация дендрита или тела нервной клетки, которые вызывают либо возбуждение, либо торможение (за счет ВПСП и ТПСП), синхронизирована и генерирует достаточно большой электрический потенциал между проксимальной и дистальной частями дендрита, который образует электрический диполь. Тела клеток этих нейронов находятся в IV и V слоях в "палисадах", которые параллельны друг к другу и расположены перпендикулярно поверхности коры головного мозга (рис. 1), а их дендриты простираются до поверхностных корковых слоёв. ВПСП в основном возникает в дистальных областях дендритов, в то время как ТПСП ближе к телу клетки. Такое анатомическое разделение возбуждения и торможения и образует диполь. Когда большое количество нейронов синхронизированы, эффект ВПСП или ТПСП суммируются, и они могут быть зафиксированы электродами, расположенными на скальпе.

Для возникновения ВПСП подпороговая деполяризация дендритной мембраны вызывает приток положительно заряженных ионов, главным образом Na+, внутрь клетки, формируя отрицательный внеклеточный заряд там, где находится синапс. Благодаря компенсаторному возврату тока, положительный внеклеточный заряд существует на расстоянии вдоль дендритной мембраны. Для ТПСП изменение внеклеточного электрического заряда является противоположным, т.е. локальный внеклеточный заряд в синапсе, возникающий из-за притока отрицательно заряженных элементов (Cl-) внутрь клетки (активный «электрод»), и локальный внеклеточный отрицательный заряд в качестве пассивного «электрода» возникает из-за компенсаторного течения тока (рис. 1). Генерируемый внеклеточный ток имеет дипольное распределение на апикальной части дендрита, протекающее от источника ионов к их поглотителю (рис.1).

Для записи паттернов ЭЭГ, таких как альфа-ритм или интериктальные эпилептиформные разряды (спайки, острые волны и т.д.) должно быть синхронно активировано около 10 см2 коры (Тао и др., 2005), что ограничивает пространственное разрешение ЭЭГ. Суммирование многочисленных, маленьких диполей (как описано выше) приводит к появлению токов, которые достаточно велики, чтобы проникнуть через ткани между генератором и регистрирующим электродом. Диполи, генерирующие интериктальные эпилептиформные разряды, имеют специфическую ориентацию, отрицательный полюс находится ближе к поверхностным слоям коры (вдали от тела клетки), а положительный полюс - ближе о более глубоким слоям (ближе к телу клетки). Наиболее правдоподобным объяснением такой ориентации является различное распределение по апикальным дендритам возбуждающих и тормозных синапсов между слоями коры, которые и генерируют интериктальные эпилептиформные разряды, как упоминалось выше, где возбуждающие синапсы находятся далеко от тела нейрона, и ингибирующие синапсы расположены близко к телу клетки (рис.1). Положение и ориентация области коры, генерирующей ЭЭГ-сигнал, определяет распределение отрицательных и положительных потенциалов на скальпе. Это топография, которая может быть визуализирована с помощью вольтажных или амплитудных карт. На рис. 2 показано, как объемное проведение токов, генерируемых в различных направлениях (радиальное, тангенциальное) коры определяют топографию разрядов на скальпе.

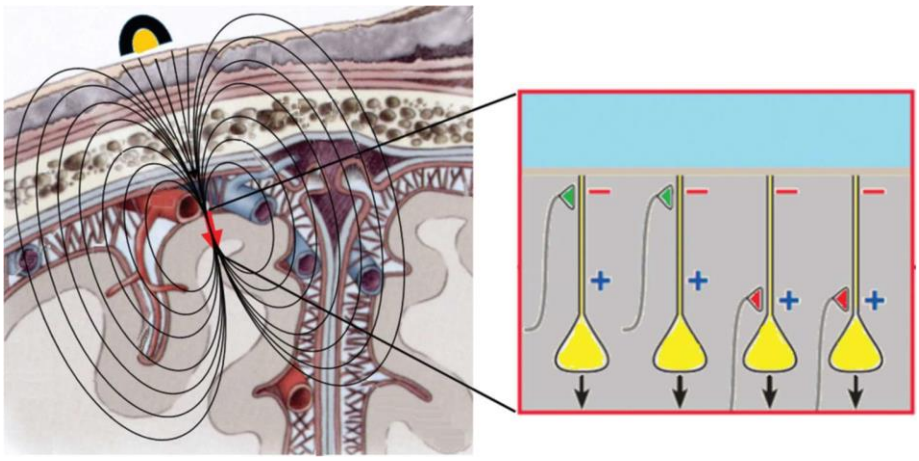

Рис. 1. Сигналы ЭЭГ генерируются трансмембранными ионными токами в пирамидальных нейронах (корковые слои IV-V). Черные эллипсы символизируют объемное проведение возвратного тока в тканях между генераторами (красные стрелки) и регистрирующим ЭЭГ электродом (чашка, заполненная проводящей пастой) на скальпе. Фрагмент справа - схематическое представление полей локальных потенциалов в корковом генераторе. Возбуждающие постсинаптические потенциалы (ВПСП, зеленым цветом) имеют экстраклеточную негативность у синапса (активная «воронка») вследствие входа Na+ ионов, и экстраклеточную позитивность как пассивный источник в результате компенсаторного тока. Тормозные постсинаптические потенциалы (ТПСП, красным цветом) имеют экстраклеточную позитивность (активный источник) в результате входа Cl- или K+ ионов, и экстраклеточную негативность как пассивная «воронка», в результате компенсаторного токов.

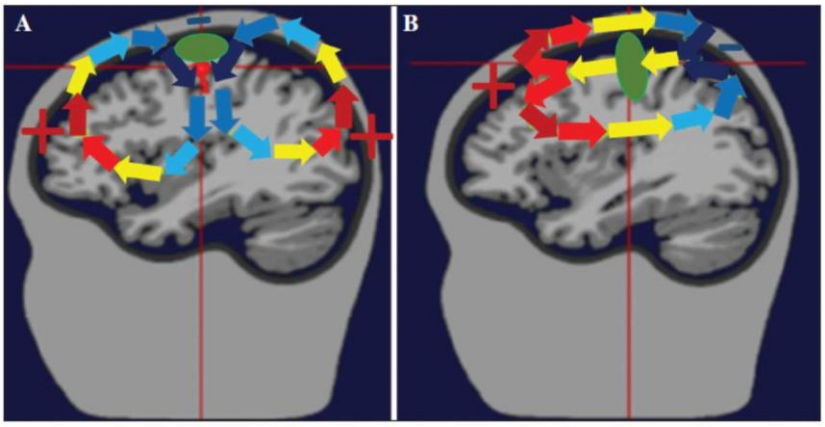

Рис.2. Схематическое представление, которое показывает течение тока, генерируемого корковыми источниками (зеленые эллипсы по центру красного креста) с радиальной (A) и тангенциальной (B) ориентацией. (A) Когда корковый источник располагается на конвекситальной поверхности (радиальной ориентации), возвратный ток, генерируемый апикальными дендритами, демонстрирует направление, показанное на рисунке, вызывая относительно ограниченную область негативного потенциала на скальпе в проекции источника. На остальной поверхности скальпа регистрируются низкоамплитудные, диффузные позитивные потенциалы. (B) Когда корковый источник залегает в «стенке» борозды (тангенциальная ориентация), возвратный ток параллелен поверхности, как показано на рисунке. Это формирует две области противоположной полярности на скальпе. Негативная полярность в направлении корковой поверхности генератора. Цветовая школа стрелок указывает на полярность: красный-позитивный, голубой-негативный и желтый- переход между ними.

ЭЭГ ЭЛЕКТРОДЫ И МЕТОДЫ ЗАПИСИ.

Электроды осуществляют контакт между пациентом и ЭЭГ аппаратом. В этой статье описаны только неинвазивные методы ЭЭГ записи.

Скальповые электроды – наиболее часто используемые электроды при записи ЭЭГ (Sinha и др. 2016). Скальповые электроды сделаны из неполяризующегося металла, обычно используется серебро, хлорид серебра или золото. Контактная поверхность диска электрода должна быть 10мм в диаметре, заполняется электролитической пастой. Таким образом, в стационарном состоянии между двумя слоями заряда с противоположной полярностью, т.е. между металлической поверхностью электрода и

электролитической пастой, существует поток ионов. Это генерирует электродный потенциал. Когда к обоим слоям приложено напряжение, ток течет между окружающей тканью и электродом. Этот ток зависит от соотношения напряжения и сопротивления, по закону Ома V=I*R (где V – напряжение, I – сила тока, R – сопротивление).

Импеданс отражает влияние сопротивления и емкости и соответствует сопротивлению в цепях переменного тока, где V=I*Z (где Z представляет импеданс). Постоянный ток поляризует некоторые металлы, вызывая увеличение емкости и изменение свойств проводимости. Чтобы избежать нестабильности сигнала, для ЭЭГ электродов используют неполяризуемые (инертные) металлы, такие как серебро/хлорид серебра или золото. Электроды не должны ослаблять сигнал в диапазоне от 0,5 до 70 Гц.

Импеданс электрода зависит от электрического сопротивления кожи и контакта между кожей и электролитической пастой. Импеданс электродов более 5 Ом может быть причиной грубых артефактов. Так как современное ЭЭГ оборудование имеет высокий импеданс входа, могут быть использованы электроды с импедансом 10 Ом. (Usakli, 2010). Импеданс электродов также не должен быть ниже 100 Ом, так как обычно это приводит к образованию «солевых мостиков» между двумя соседними электродами (Sinha и др., 2016). Перед наложением электродов должны быть использованы очищающие кожу средства для удаления с её поверхности загрязнения и пота для снижения импеданса. Проводящая паста должна иметь высокую концентрацию Na Cl. Хороший контакт между электродом, поводящей пастой и кожей должен сохраняться на протяжении всей записи. Импеданс электродов должен быть проверен после наложения электродов на кожу головы, в начале записи и в конце записи. Если возникают какие-то сомнения, то импеданс может быть измерен повторно для уточнения, что все контакты в порядке.

Скальповые электроды располагают в стандартных точках (рис. 3), согласно рекомендациям IFCN (международная федерация нейрофизиологии) (Seeck и др., 2017г) которые также имеют название «международная система 10–20» (Sharbrough, 1997г). Используют стандартные анатомические точки на черепе такие как назион (точка между лбом и носом) и инион (бугор в задней части черепа), и точки перед ушами (рис. 4). Расстояния между этими точками на черепе измеряются (от назиона к иниону, от левой точки перед ухом к правой точке перед ухом), и электроды располагаются на расстоянии в 10% и 20% от общей длины (рис. 4). В сопутствующем видео показано расположение электродов.

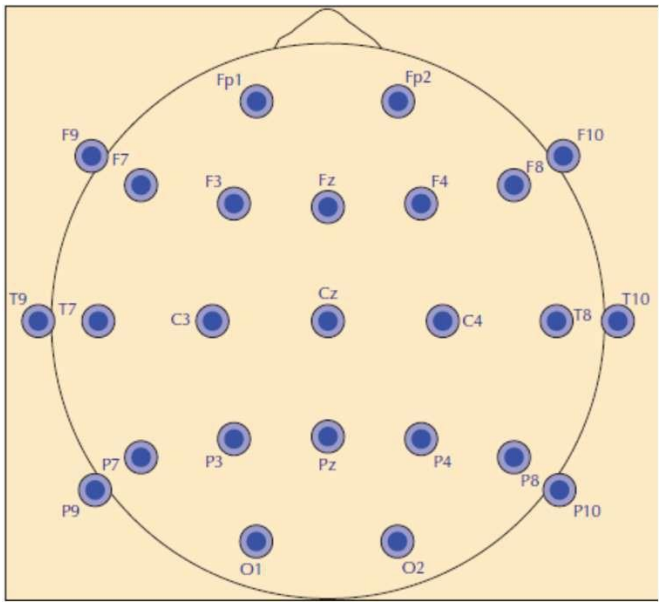

Рис. 3. Стандартное расположение 25 электродов согласно рекомендации Международной Федерации Клинической Нейрофизиологии.

Стандартизированные названия позиций электродов содержат два символа (рис.3). Первый символ – это начальная буква названия нижележащей доли мозга, и второй символ – это число, указывающее на его более точное положение в этой области. Аббревиатуры – это Fp (лобный полюс), F (лобная), C (центральная), P (теменная), O (затылочная), T (височная). Сагиттальные (расположенные на средней линии) электроды вместо цифры имеют добавочную букву «z» - Fz, Cz, Pz. Электроды под четными числами располагаются на правой половине черепа, нечетные электроды – на левой половине.
Электроды с меньшим номером располагаются ближе к средней линии, с большими номерами – дальше от средней линии. Электроды F7 и F8 расположены не над лобной долей, соответственно их названиям, а над височной долей. Таким образом, они записывают сигналы от височной доли в дополнение к лобной доле. Геометрический аспект включен в названия электродов, однако, P7 и P8 вводят в заблуждение, так как на самом деле они расположены над задней частью височной, а не теменной области. Обратите внимание, что четыре электрода имеют разную маркировку по старой 10– 20 номенклатуре, но все еще используются во многих ЭЭГ-лабораториях. (T7=T3; T8=T4; P7=T5; P8=T6). Стандартный монтаж IFCN расширяет классическую схему 10–20 с электродами, включающими нижнюю височную цепь, помеченную желтым цветом на рис. 4. Это необходимо, потому что система 10–20 не покрывает нижнюю часть височной доли, и добавление нижней цепи увеличивает диагностические возможности межприступных записей ЭЭГ и точность локализации иктальных записей (Rosenzweig и др., 2018, Bach Justesen и др., 2018).

Сфеноидальные электроды, изготовленные из нержавеющей стали, серебряных или платиновых стержней с концевым контактом для записи, вставляются через игольчатую канюлю под скуловой дугой, так что наконечник электрода располагается сбоку от овального отверстия. Осложнения, связанные с их вводом, включают местный дискомфорт, инфекции и повреждение ветвей тройничного нерва и/или лицевого нерва. Считалось, что близость сфеноидального электрода к полюсу височной доли и орбитофронтальным участкам повысит его диагностическую ценность. Все электроды в виде стержней или игл следует использовать с большой осторожностью у склонных к кровотечениям пациентов, и они противопоказаны пациентам с инфекционными заболеваниями, особенно кожными. Так же существует риск получения травм персоналом от самой иглы. Однако, эти электроды все еще экстракраниальные, и ценность использования сфеноидальных электродов является спорной (Kanner и др., 2002). По нашему опыту сфеноидальные электроды не записывают больше или лучше ЭЭГ-сигналов по сравнению с электродами на скальпе, в составе нижней височной цепи (см. ниже). Кроме того, они вызывают дискомфорт у пациентов, и поэтому их использование не рекомендуется. Подкожные игольчатые электроды могут быть использованы для длительной записи ЭЭГ у пациентов в коме, в ситуациях, когда применение чашечных электродов неосуществимо из-за персонала или из-за ограниченного времени (Sinha et al., 2016). Для этих условий следует использовать только одноразовые электроды ЭЭГ. Все многофункциональные электроды должны быть продезинфицированы после каждой записи.
Специальные дезинфекционные процедуры должны быть соблюдены при записи ЭЭГ у пациентов с инфекционными заболеваниями (Скотт, 2013).

Более плотное расположение электродов можно достигнуть путем размещения всех электродов на 10% расстоянии; или для достижения более высокой плотности - на 5% расстоянии (Seeck et al., 2017). Такие высокоплотные, равномерно распределенные монтажи полезны для более точной математической локализации диполя. Электродные шлем с электродами высокой плотности меньше пригодны для длительной регистрации, и дополнительной ценности в стандартных (обычных) записях замечено не было (Бах Юстесен и др., 2019). С помощью вычислительных методов (интерполяция), можно оценить электрический потенциал даже в тех точках на скальпе, которые располагаются между электродами.

В дополнение к этим электродам должны использоваться изолированные заземляющие электроды и подключены к разъему, указанному производителем. Для большинства цифровых ЭЭГ-аппаратов требуется один или несколько электродов для заземления кожи головы.

Кроме ЭЭГ-электродов, расположенных на скальпе, ко всем ЭЭГ-записям должен быть добавлен ЭКГ-канал. В отдельных случаях также могут быть добавлены каналы электромиографии (ЭМГ) для регистрации моторных приступов, а дыхательные датчики - для регистрации изменений частоты дыхания, например, иктального апноэ, особенно в неонатальной/педиатрической практике. По этим же

соображениям применяются мониторы дыхания у новорожденных, для оценки состояния в отделении интенсивной терапии, и для определения артефактов. Дополнительные электроды вокруг горизонтальной и вертикальной осей глаз помогают при оценке сна.

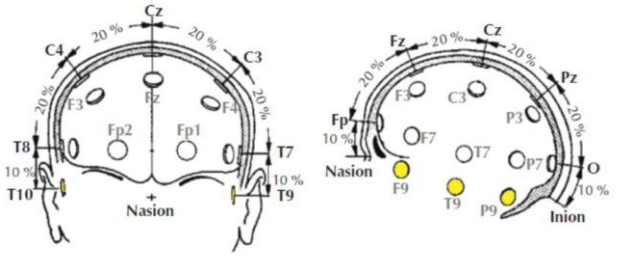

Рис. 4. Анатомические ориентиры и измерение расстояния в 10% и 20% при стандартном расположении электродов. (A) Корональная проекция: расстояние измеряется между преаурикулярными точками (T9 и T10). (B) Сагиттальная проекция: расстояние измеряется от назиона до иниона. Электроды, выделенные желтым, представляют собой нижнюю височную цепочке (“нижний ряд”).

УСИЛИТЕЛИ ЭЭГ

Электрические сигналы, записанные электродами ЭЭГ, поступают в усилитель (рис. 5), который содержит записывающие каналы, по одному на каждый активный электрод. Цепь защиты или трансформатор обеспечивают прохождение сигнала только от пациента к аппарату, а не к окружающим предметам, тем самым защищая пациента от поражения электрическим током, которое может быть вызвано работой ЭЭГ-аппарата.

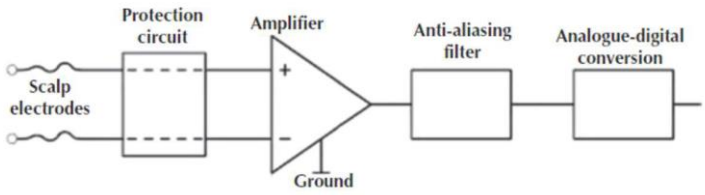

Рис. 5. Схематичное изображение усилителя ЭЭГ.

Каждый канал усилителя ЭЭГ измеряет напряжение, т.е. разность потенциала между двумя электродами - активным и референсным. Физическим референтым электродом по отношению к которому осуществляют запись ЭЭГ является один из электродов на скальпе, который используют в современных цифровых ЭЭГ-машинах. Чаще всего он является дополнительным электродом, установленным на скальпе. Его называют "общий записывающий референт" (Common recording reference – CRR). Например, для канала, в котором C3 - это активный электрод, разность потенциалов измеряется между C3 и CRR; для P3 – между P3 и CRR, и т.д. Затем, после аналого-цифрового преобразования, значение потенциала CRR вычитаются из всех каналов (т.к. являются одинаковыми), после чего показатель активности под каждым электродом может быть представлен отдельно или в соответствующем монтаже.

Амплитуды сигналов мозга, записанных скальповыми электродами, крайне низкие и измеряются в микровольтах. Значение электрического потенциала на каждом электроде в значительной степени подвержено влиянию высокоамплитудных сигналов, которые проводятся к коже головы от других частей тела. Однако, эти сигналы есть на каждом скальповом электроде, поэтому их вычитают при появлении на CRR и из потенциала на активном электроде, что позволяет записать ЭЭГ-сигналы, непосредственно соответствующие подлежащей электроду области мозга.

Аналоговые электрические колебания преобразуются в цифровой код, т.е. в "виртуальные" колебания в компьютере. Напряжение аналогового электрического сигнала в каждом канале измеряется в очень коротком временном промежутке и сохраняется в компьютере. Затем напряжение измеряется в следующем временном интервале и так далее. Таким образом, каждый канал ЭЭГ показывает изменение напряжения во времени, так что разрешение во времени определяется длительностью "временнОго промежутка". Насколько короткой должен быть эта промежуток для записи ЭЭГ? Для точного отображения колебания сигнала, в котором цикл показывает изменение положительной и отрицательной полярности (от минуса к плюсу), необходимо, по крайней мере, два измерения в каждом цикле, которые в идеале должны выполняться для каждой полярности. Для колебаний с частотой 40 Гц (40 изменений полярности в одну секунду) необходимо измерять напряжение (образец) не менее 80 раз в секунду или дважды в цикл. Это дает частоту выборки 80 отсчетов в секунду или 80 "временных промежутков" в секунду. Таким образом, при делении 1000 мс на 80 получается "временной промежуток" в 12,5 мс. Электрические сигналы, имеющие значение для стандартной клинической интерпретации, находятся в диапазоне частот от 0,1 до 70 Гц. Так как частота выборки должна быть как минимум вдвое больше значения самой высокой частоты, требуемой для записи, минимальный стандарт частоты дискретизации для клинической ЭЭГ составляет 128 раз в секунду.
Однако для лучшей характеристики сигнала, т.е. лучшего разрешения во времени, желательна более высокая частота выборки. Большинство современных ЭЭГ-машин могут записывать сигнал с частотой 256 Гц и выше. Если включить отведения ЭМГ в монтаж, то это создаст дополнительные требования к частоте дискретизации, поскольку ЭМГ-сигналы включают более высокочастотные области, и частота дискретизации должна быть значительно выше (≥ 1 кГц).

ФИЛЬТРЫ ЭЭГ

Если частота дискретизации меньше, чем половина частоты записываемых колебаний, то запись будет искажена. Это явление называется «элиайзинг». ЭЭГ-электроды способны улавливать высокочастотные электрические шумы, например, от мышц черепа, что приводит к возникновению артефактов и т.д.
Чтобы предотвратить искажение записей этими высокочастотными компонентами, сигналы фильтруются при помощи аналогового фильтра или фильтра со сглаживанием до аналого-цифрового преобразования (рис. 5). Эффект этого фильтра постоянный и его нельзя изменить после записи сигнала.

После аналого-цифрового преобразования цифровые сигналы могут дополнительно фильтроваться с помощью селективных цифровых фильтров. Однако эффект цифровых фильтров не является постоянным, так как это всего лишь постобработка цифровых записей. Многие нежелательные сигналы находятся в диапазонах частот, которые отличаются от диапазонов ЭЭГ-сигналов, генерируемых мозгом, и поэтому могут быть удалены или ослаблены с помощью цифровых фильтров при просмотре записей. Однако при использовании цифровых фильтров есть несколько «ловушек». Если отфильтровать компонент в диапазоне 0,1–70 Гц, то можно изменить ЭЭГ-сигналы даже в этой частоте. Частотные компоненты, находящиеся в диапазоне значений фильтра, и близкие к ним, становятся искаженными.

Высокочастотные или низкочастотные фильтры ослабляют компоненты частоты выше значения фильтра. Фильтры ослабляют амплитуду сигналов при отсечении фильтра на 20–30%, а еще более высокие частоты ослабляются в большей степени, вплоть до полного устранения. Мышечные артефакты, в том числе поверхностные ЭМГ-сигналы от мышц черепа, имеют более высокие частотные компоненты, чем большинство ЭЭГ-сигналов. Однако их фильтрация может также устранить высокочастотные вспышки ЭЭГ-сигналов, например спайки.

Другая проблема заключается в том, что фильтрация мышечной активности только ослабляет эти сигналы, а то, что осталось, может напоминать вспышки/острые волны и привести к ошибочной интерпретации.

Низкочастотные или высокочастотные фильтры ослабляют медленные компоненты. Низкочастотный диапазон включает в себя артефакты движения и потоотделения, которые могут быть в значительной степени ослабляется при использовании этих фильтров. Недостаток слишком низкочастотной фильтрации — это потеря или уменьшение очаговой или генерализованной патологической активности.

В крайнем случае, например, при регистрации гипсаритмии, ЭЭГ может выглядеть относительно нормально. Влияние низкочастотного фильтра зависит от константы времени, которая определяется как время, необходимое для уменьшения амплитуды квадратной волны до 37% от ее первоначального значения (Sharbrough, 1997). Частота отсечения может быть вычислена делением 0,16 (1/2Пи) на числовое значение константы времени. Например, при частоте среза 0,16 Гц константа времени равна 1 секунде. Слишком большое увеличение значения низкочастотного фильтра может привести к удалению некоторых клинически важных медленных волн или искажению формы низкочастотного ЭЭГ-сигнала. Примером может служить искажение артефакта мигания до такой степени, что правильная интерпретация становится затруднительной.

Сетевой фильтр (notch, режектор) воздействует только в узком частотном диапазоне и в основном используется для устранения электрических помех, вызванных несущей частотой тока электросети; 60 Гц в Северной Америке и 50 Гц в Европе. Важно начинать все записи с отключенным режектором фильтром, чтобы техник мог быть предупрежден о "плохих электродах" со слабыми контактами между электродами, пастой и кожей головы. Когда начинается просмотр записи ЭЭГ, рекомендуемые настройки фильтра: 0,5 Гц - 1 Гц для высокочастотного и 70 Гц для низкочастотного цифрового фильтра, с выключенным селективным 60-Гц или 50-Гц фильтром (Sinha и др., 2016).

КАЛИБРОВКА.

Калибровка выполняется для оценки точности ЭЭГ-аппарата. Внутри ЭЭГ-аппарата генерируется сигнал, который затем записывается. Затем сигнал проверяется по нескольким параметрам самим аппаратом в виде внутренней калибровки и включает в себя входное напряжение определенной прямоугольной формы в диапазоне от 1 V до 10 mV, которое проходит через различные фазы обработки ЭЭГ-сигнала. Калибровка является неотъемлемой частью каждой ЭЭГ-запись (Sinha и др., 2016).

ДИСПЛЕЙ: ВИЗУАЛИЗАЦИЯ СИГНАЛОВ ЭЭГ

На экране отображается напряжение, измеренное последовательно в каждом временном интервале или временном окне. Каждый канал ЭЭГ является осциллограммой, в которой время идет по горизонтальной оси, а напряжение (вольтаж) представлено по вертикальной оси (рис. 6). Таким образом, мы визуализируем колебания напряжения (вольтажа) во времени. Так как большинство клинически значимых паттернов скальповой ЭЭГ демонстрируют преимущественно негативную полярность, то по умолчанию, отрицательные потенциалы направлены вверх, а положительные – вниз (рис. 6).

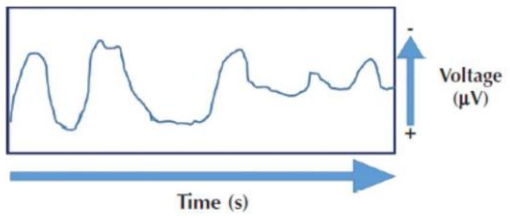

Рис. 6. Каждый канал ЭЭГ отображается в виде осциллограммы: направление временной оси слева направо, по вертикальной оси - вольтаж. Согласно конвенции о полярности в ЭЭГ, отрицательные значения отображаются отклонением вверх и положительные значения отклонением вниз по вертикальной оси.

Для просмотра ЭЭГ на экране обычно отображается 10 секунд записи (или 15–20 секунд на широких экранах). Одна секунда соответствует 30 мм по горизонтальной оси, которую принято называть "скорость бумаги". На старых аналоговых энцефалографах скорость движения бумаги ЭЭГ определяла разрешение во времени. В цифровой ЭЭГ временную развёртку можно изменять в автономном режиме. Использование более высокой "скорости бумаги" позволяет визуально рассмотреть больше деталей, которые не так очевидны при стандартной "скорости бумаги". Например, быстрое распространение сигнала из одной области мозга в другую может стать видимым. Другим примером является относительная простота дифференцировки ЭЭГ-сигналов от артефактов ЭМГ во время моторных приступов. С другой стороны, более низкая "скорость бумаги" позволяет лучше рассмотреть медленные волны, чем на обычной “скорости бумаги”. Низкая скорость бумаги часто используется в полисомнографии и для неонатальных записей для выявления прерывности фоновой активности. Кроме того, любые медленные, но периодические события легче идентифицировать, используя более низкую скорость развёртки.

Усиление или чувствительность – соотношение напряжения на входе усилителя к отклонению кривой ЭЭГ, отраженное в "размере" сигнала на дисплее; измеряется в мкВ/мм. Чувствительность, которую обычно применяют в начале просмотра, составляет 7 мкВ/мм. При увеличении числового значения коэффициента усиления для отклонения кривой на такое же расстояние требуется более высокое напряжение, и поэтому трасса ЭЭГ выглядит меньше. Например, сигнал 100 мкВ отклоняет трассу на экране на 10 мм, если чувствительность составляет 10 мкВ/мм. Тот же сигнал приводит к отклонению на 5 мм только в том случае, если чувствительность составляет 20 мкВ/мм. И наоборот, при уменьшении чувствительности, сигнал на экране "увеличивается", таким образом, сигнал 100 мкВ при чувствительности 5 мкВ/мм приводит к отклонению на экране на 20 мм. Точное значение изменения вольтажа можно измерить с помощью встроенного электронного курсора.

Таким образом, цифровая ЭЭГ обеспечивает возможность увеличения или уменьшения масштаба, как по горизонтальной, так и по вертикальной шкале, что можно использовать для оптимальной визуализации ЭЭГ паттернов.

МОНТАЖИ

Расположение ЭЭГ-каналов на дисплее, определяемое активным и референтным электродами, называется монтажом. Напряжение, регистрируемое в каждом ЭЭГ канале, является разностью электрических потенциалов между активным и референтным электродами. Цифровые электроэнцефалографы регистрируют напряжение с помощью общего регистрирующего референтного электрода (CRR), обычно располагаемого где-то между Cz и Pz. Например, в канале, где C4 - активный электрод, измеряется напряжение C4-CRR; в канале, где P4 – активный измеряется P4-CRR и так далее. После аналого-цифрового преобразования эти величины перепроверяются и записываются.

Одним из преимуществ цифровой ЭЭГ является то, что одна и та же запись может быть показана на экране в оффлайн режиме в различных монтажах. Однако даже для цифровой ЭЭГ необходимо наличие референта в каждом канале ЭЭГ. В зависимости от референциального электрода, существует два типа монтажей: с использованием скальпового электрода в качестве референта (биполярные монтажи) и с использованием вычисленного значения в качестве референта.

В референциальных монтажах каждый скальповый электрод может быть привязан к одному и тому же референту. Этот референтный электрод обычно располагается в точке Cz (см. рис. 7A) или над мочкой уха, например, A1 и A2, или A1, соединенный с A2. В старых аналоговых ЭЭГ-машинах монтажи достигались путем физического подключения этих двух электродов к каналам усилителя. Для цифровой

ЭЭГ эти каналы можно рассчитать по значениям напряжения, измеренного на скальповых электродах, с помощью CRR. Например: (C4 – CRR) – (Cz – CRR) = C4 – CRR – Cz + CRR = C4 - Cz

При вычитании CRR аннулируется, и значение C4-Cz совпадает с тем, которое было бы зарегистрировано, если бы эти каналы были физически соединены. В референциальных монтажах напряжение зависит в равной степени от активного и референтного электродов. В идеале референтный электрод "неактивен", так что канал отражает только потенциал активного электрода. Однако на коже головы нет ни одного абсолютно электрически неактивного, ни нейтрального места. Например, Cz регистрирует высокоамплитудные вертексные потенциалы во время сна, которые затем появляются во всех каналах, что затрудняет анализ ЭЭГ. A1 и A2 близки к основанию височной доли, и регистрируют потенциалы из этих регионов, которые, следовательно, "загрязняют" все каналы, когда эти электроды используются в качестве референтных. Размещение электрода вне головы возможно, но это приводит к большим артефактам ЭКГ на всех каналах.

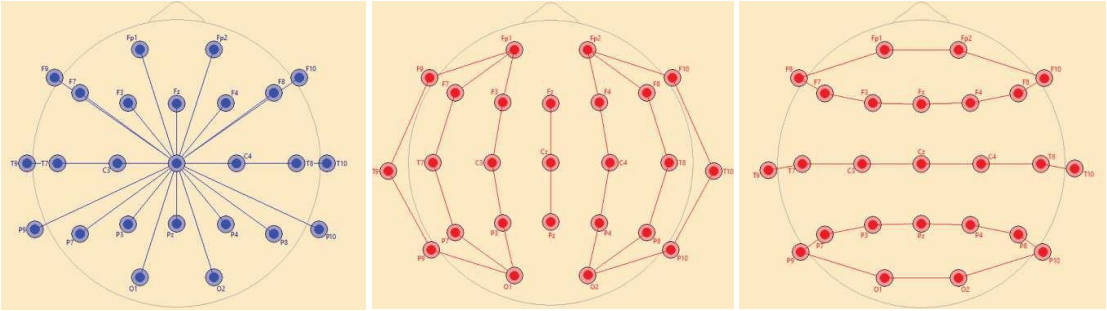

A B C

Рис. 7. ЭЭГ монтажи, в которых скальповые электроды используются в качестве референта. (A) Референциальный монтаж (референт Cz). (B) Продольный биполярный монтаж. (C) Поперечный биполярный монтаж.

В биполярных монтажах электроды группируются по два в пары сагиттально в продольном направлении (передне-заднем) или в поперечном направлении (слева направо) (см. рис. 7B, C). При продольном биполярном монтаже, который часто называют "double banana", одна цепочка пар начинается с фронтополярного электрода (Fp1 / Fp2) в качестве активного, который соединяется со следующим в передне-заднем направлении (F3 / F4) в качестве референта. В следующем канале электрод, который был референтным в предыдущем канале (F3 / F4), становится активным, а следующий за ним в передне-заднем направлении электрод (C3 / C4) - референтным и т.д. (рис. 7B). В поперечном монтаже канал начинается слева и продолжается парами электродов слева направо (рис. 7C). В цифровой ЭЭГ электродные пары физически не соединены, а пересчитываются. Например:

Канал 1: (Fp2 – CRR) – (F4 – CRR) = Fp2 – F4

Канал 2: (F4 – CRR) – (C4 – CRR) = F4 – C4

В общем усредненном монтаже (Common average montage) в качестве референта используется рассчитанное значение, например, среднее для всех электродов. Напряжение каждого электрода делится на количество электродов на голове, а затем вычисляется сумма.

CA = (1/n)(Fp1 – CRR) + …..(1/n)(Oz – CRR) CA = [(1/nFp1 + …..(1/n)Oz] – (n/n)CRR

CA - общий средний референт, n - количество электродов на скальпе.

Например, для F4 в общем усредненном монтаже напряжение рассчитывается следующим образом:

(F4 – CRR) – CA = F4 - [(1/nFp1 + …..(1/n)Oz]

CRR снова аннулируется.

Чтобы избежать выраженных артефактов моргания, Fp1 и Fp2 могут быть исключены из расчета усредненного референта, что впоследствии искажает топографию скальпа на вольтажных картах. В отличие от референтных монтажей, когда скальповый электрод используется в качестве референта, сигналы в усредненном монтаже не зависят от одного активного электрода. Например, в массиве из 25 электродов, вклад одного конкретного электрода в общее среднее значение составляет всего 4% (100% делим на 25). Так как референт дает половину сигнала в канале, то вклад одного скальпового электрода, который переходит в общее среднее, составляет всего 2%. Вклад активного электрода, из которого вычитается общее среднее, составляет 50% сигнала.

Голова представляет собой почти закрытый сферический объем, в котором протекают потоки электричества. Следовательно, негативные потенциалы на коже головы имеют примерно такую же величину, как и положительные потенциалы, а сумма всех потенциалов на поверхности черепа близка к нулю. Поэтому, суммируя показатели напряжения всех регистрирующих электродов, можно представить общий вольтаж в виде базовой линии, относительно которой некоторые электроды отрицательные, другие положительные, а сумма их потенциалов близка к нулю. Однако, электроды ЭЭГ не равномерно распределены по поверхности головы. Согласно схеме размещения электродов 10–20 большая часть электродов расположена на верхней части головы, что дает смещение линии нулевого напряжения вверх. Это смещение может быть уменьшено, если электродный массив включает в себя нижне-височные электроды.

Врачи, не знакомые с биофизической основой монтажей и не имеющие подготовки в области анализа сигналов, часто относят общий усредненный монтаж к той же категории, что и референтный монтаж, так как все активные электроды имеют один и тот же референт. Однако способ вычисления референта в общем усредненном монтаже полностью отличается от референтного монтажа, и эти значения не следует считать эквивалентными. Существует много неверных представлений об общем усредненном монтаже. Основным из них является то, что он показывает "призрачные потенциалы", возникновение которых связано со способом вычисления референта. Эти ошибочные представления подстегиваются тем фактом, что общий усредненный монтаж показывает более явно положительные потенциалы, чем биполярный монтаж. Однако это не математический "призрак", а скорее биофизическое последствие.
На коже головы должно быть столько же позитивных потенциалов, сколько и негативных.

Другой способ вычисления референта используется в Лапласовском монтаже. Целью этого монтажа является подавление эффекта объемной проводимости и отображение сигналов в основном на тех электродах, где их амплитуда наибольшая. При таком монтаже референт рассчитывается отдельно для каждого активного скальпового электрода. Таким образом, Лапласовский монтаж отличается от общего усредненного монтажа в том смысле, что референт меняется от канала к каналу. Референт вычисляется по всем скальповым электродам, окружающим активный электрод. Однако, вклад окружающих электродов в расчёт не является равным, так как электроды, находящиеся ближе к активному, вносят больший вклад, чем электроды, находящиеся дальше от активного электрода. Например, референт для P4 рассчитывается таким образом:

0.14xCz + 0.18xPz + 0.18xO2 + 0.18xP8 + 0.14xT8 + 0.18x-C4

Расстояние, которое обеспечивает вклад каждого их электродов, формирующих референтный потенциал, вычисляется на Лапласовской сфере. Лапласовский потенциал аппроксимируется с использованием усредненного потенциала всех соседних электродов в качестве референта. Этот монтаж можно рассматривать как более сложный трехмерный вариант биполярного монтажа. Этот монтаж усиливает активность, уникальную для активного электрода канала.

Есть также несколько недостатков этого монтажа. Широко распространенные потенциалы, такие как региональное замедление, сильно ослаблены в Лапласовском монтаже из-за способа расчета референта. Активные электроды, находящиеся на "краю" монтажа, могут иметь ошибочные референты, так как они не полностью окружены другими электродами.

Практически "безреферентный" монтаж можно вычислить, рассчитав напряжение над поверхностью головы в заданных равноудаленных положениях, охватывающих как верхнюю, так и нижнюю часть головы, как сферу. Установка этого интеграла в нулевую точку дает безреферентный монтаж. В большинстве случаев сигнал в этом монтаже напоминает таковые в общем усредненном монтаже.

Используя более продвинутые способы вычисления и пространственную локализацию сигналов, можно оценить колебание потенциалов источника патологической активности в заранее заданных областях и представить ЭЭГ как изменение во времени этих колебаний в конкретной области. Таким образом, можно отобразить ЭЭГ в пространстве источника активности, а не в пространстве датчика, как это видно при классических монтажах. Используя схему с 25 электродами, можно виртуально представить электрическую активность во всем мозге.

АНАЛИЗ ИСТОЧНИКОВ ЭЭГ ПРИ ПОМОЩИ МОНТАЖЕЙ

В этой части мы объясним, как локализация и ориентация кортикального генератора или источника биоэлектрической активности определяют формы волн в различных монтажах ЭЭГ и как это можно использовать для оценки локализации источника.

Как мы описали ранее, радиально ориентированный диполь вызывает ограниченные высокоамплитудные негативные волны, окруженные широко распространяющимися низкоамплитудными положительными волнами (рис. 2). В биполярном монтаже, электрод, расположенный над максимальным отрицательным потенциалом, т.е. пик-негативный, будет более отрицательно заряжен, чем электроды, предшествующие или следующие в биполярной цепочке электродов. (рис. 8А). В цепи, где пик-негативный электрод является референтным, сигнал будет положительным (нисходящим), так как активный электрод заряжен более положительно, чем референтный. В канале, где пик-негативный электрод является активным, сигнал будет негативный (восходящий). Паттерн с «направленным друг на друга» сигналом называется негативная инверсия фазы (рис. 8А). Когда область на голове с негативным пиком более широка и 2 электрода находятся над максимумом негативности, канал соединяющий их, представляет собой изоэлектрическую или уплощенную линию, и инверсия фазы регистрируется между каналами, предшествующими или следующими за каналом с изоэлектрической прямой (дополнительный рис.1). Безусловно, когда пик-отрицательный электрод расположен в конце электродной цепи, инверсии фаз не будет, а будет только положительное или отрицательное отклонение в начале или в конце цепи. Биполярный монтаж хорошо подходит для обнаружения отрицательного пика. Однако, широко распространенный, низкоамплитудный положительный потенциал обычно не виден в биполярном монтаже, так как разница между соседними электродами очень маленькая (рис. 8А), большинство экспертов интерпретирующих ЭЭГ только в одном монтаже, даже не знают о существовании и/или актуальности этих положительных потенциалов. В общем усредненном монтаже картина более понятна; высокоамплитудные отрицательные (направленные вверх) волны возникают на электроде расположенным над пик-негативным потенциалом, а низкоамплитудные положительные волны (направленные вниз) на электродах, расположенных в проекции широко распространенным положительным низкоамплитудным потенциалом (рис. 8В).

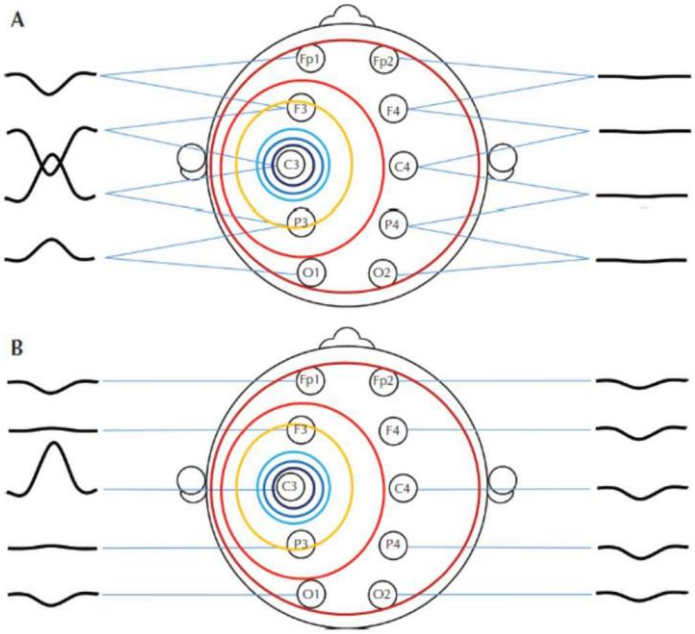

Рис. 8. Схематичное изображение трасс ЭЭГ, регистрирующих сигналы, генерируемые корковым источником радиальной ориентации. (А) продольный биполярный монтаж. (В) Монтаж с общим усредненным референтом. Цветовая схема топографического распределения на скальпе: голубой-негативный, красный-позитивный, и желтый-переходные значения между ними.

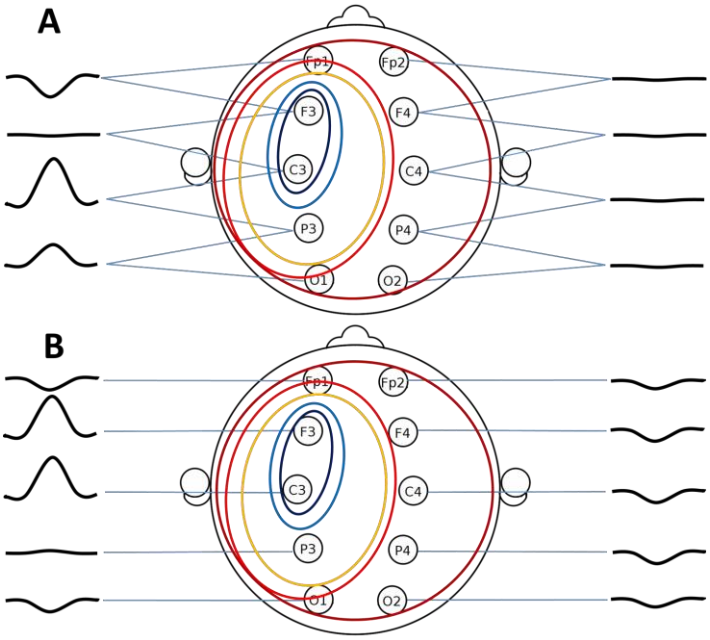

Дополнительный рисунок 1. Схематичное изображение трасс ЭЭГ, регистрирующих сигналы, генерируемые корковым источником радиальной ориентации с большой негативной зоной, в результате чего два соседних электрода (F3 и C3) располагаются над пиком негативности. А: Продольный биполярный монтаж. В: Монтаж с общим усредненным референтом. Цветовая схема топографического распределения на скальпе: голубой-негативный, красный-позитивный.

Следует заметить, что в биполярном монтаже (А) на канале, объединяющем эти два электрода (F3 и C3) в зоне пика негативности, регистрируется изоэлетрическая или плоская линия и реверсия фаз наблюдается между каналами, предшествующими изоэлектрической линии и следующими за ней (Fp1-F3 и C3-P3 соответственно).

Тангенциально расположенный источник активности, расположенный, например в стенке кортикальной борозды, является четко представленным диполем с двумя полюсами: положительный и отрицательный (рис. 2). В биполярном монтаже эти пики, как правило, будут регистрироваться на противоположных концах электродной цепи и постепенный переход между отрицательными и положительными пиками (рис. 9А). В общем усреднённом монтаже электроды, расположенные над отрицательным пиком, имеют выраженные отрицательные отклонения, а электроды, расположенные над положительным пиком, одновременно имеют большие положительные отклонения (рис. 9В).

Важно подчеркнуть, что все монтажи имеют свои достоинства и недостатки (таблица 1). Опытный врач быстро и легко переключается между несколькими монтажами при обнаружении патологии. Gibbs and Gibbs (1964) рассмотрели недостатки биполярного монтажа и их склонность к

• снижению (вплоть до исчезновения) амплитуды волны, создавая сложные формы волны,

• затруднению распознавание «истинного» электрографического элемента,

• и созданию противофазных элементов, которые трудно отличить от истинного физиологического противофазного потенциала (Gibbs and Gibbs, 1964).

Авторы также отметили, что некоторые паттерны хорошо визуализируются и были впервые замечены именно в референтных монтажах. К ним относятся паттерны сна, 14-6 Гц позитивные спайки и многие специфические паттерны приступов. Распространенным является мнение, что общий усредненный монтаж имеет «тенденцию ошибочно демонстрировать генерализованные разряды», когда несколько электродов являются регистрирующими (активными), расположенных в одной области кожи головы, например, фокальный иктальный ритм, даже когда сигнал строго односторонний. Однако, это не так. В этом случае сигнал с обеих сторон не будет совпадать по фазе, и внимательная оценка обеих полярностей диполя позволяет локализовать его расположение.

Если два соседних электрода по ошибке замыкаются или соединяются «солевым мостиком» (через проводящую пасту), то они регистрируют одинаковый потенциал. В этом случае биполярный монтаж показывает изоэлектрическую (плоскую) линию в канале, соединяющем эти электроды, которую должен сразу заметить (и, надеемся, исправить) техник. Однако, если замкнутые электроды отображаются в общем усредненном монтаже, потенциалы обоих электродов будут отличаться от общего усредненного референта, генерируя сигнал, и солевой мостик можно не заметить. Технику в начале записи рекомендуется проверить как выглядит регистрация ЭЭГ и в продольном, и в поперечном биполярных монтажах на предмет возможных технических сбоев (Sinha et al., 2016).

Монтаж	Преимущества	Недостатки
Биполярный	Обычно эффективен в локализации негативного пика Довольно надежный в определении разницы сторон Эффективен для выявления артефактов (движения глаз, «залитые» электроды или солевой мостик)	Сравнение только 2*2 (требует минимум 2 пары электродов) Искажение морфологии потенциала Плохое выявление диффузных источников Продольный: можно «пропустить» вертикальные диполи Поперечный: можно пропустить тангенциальные горизонтальные диполи
Референциальный	Сравнение всех отдельных электродов Визуализация позитивных потенциалов диполя	Все каналы испытывают влияние сигналов от «активного» референтного электрода
Усредненный референт	Хорошее отображение морфологии потенциалов Сравнение всех отдельных электродов Визуализация диффузных изменений Визуализация позитивных потенциалов диполя	«Солевой мостик» может не выявляться Сдвиг (повышение) нулевого уровня вольтажа, особенно при отсутствии электродов нижней височной цепочки Если под несколькими электродами имеется ритмическая активность, монтаж может ввести в заблуждение неопытных специалистов
Отведение источника (Лапласовский)	Выделяет электроды с наибольшим потенциалом, подавляет объемное проведение Позволяет легче анализировать «мультифокальные» записи	Активные области могут выглядеть более ограниченными, чем на самом деле Могут не выявляться диффузные медленные волны Ошибки для электродов, расположенных по краям

Таблица 1. Преимущества и недостатки различных монтажей ЭЭГ.

ОПРЕДЕЛЕНИЕ ИСТОЧНИКА С ПОМОЩЬЮ ВОЛЬТАЖНЫХ КАРТ.

Когда кортикальный диполь направлен радиально, его легко локализовать, так как инверсия фазы в биполярном монтаже или наиболее отрицательное отклонение в общем усредненном монтаже находятся непосредственно над источником активности. Однако, когда радиально ориентированный источник расположен в стенке борозды, пик негативности, регистрируемый электродом на скальпе, находится далеко от расположения этого диполя (рис. 2 и 9). Без учета распространения положительного потенциала по коже головы, ориентация источника остается неизвестной. Лучший способ визуальной оценки коркового источника основан на изучении топографических карты для оценки источника генерации сигнала в коре. Этот инструмент есть в большинстве цифровых систем ЭЭГ.

Вольтажные карты (рис. 10 и 11) показывают на двух- или трехмерных изображениях распределение негативного и позитивного потенциалов по коже головы в любой момент времени, выделенный курсором (Scherg et al., 2019). Это называется «вольтажом или топографией кожи головы». Цветовые коды обозначают потенциалы: синий - негативный, красный - позитивный. Значения вольтажа на скальпе в областях между электродами и вокруг них оценивают с помощью интерполяции и экстраполяции значений электрического поля. Тонкие линии на картах показывают постепенный переход между двумя полюсами, где разность амплитуд (в мкВ) между отрицательным и положительным пиками делится на равные интервалы. Область между двумя соседними линиями имеет значения напряжения в пределах одного такого интервала.

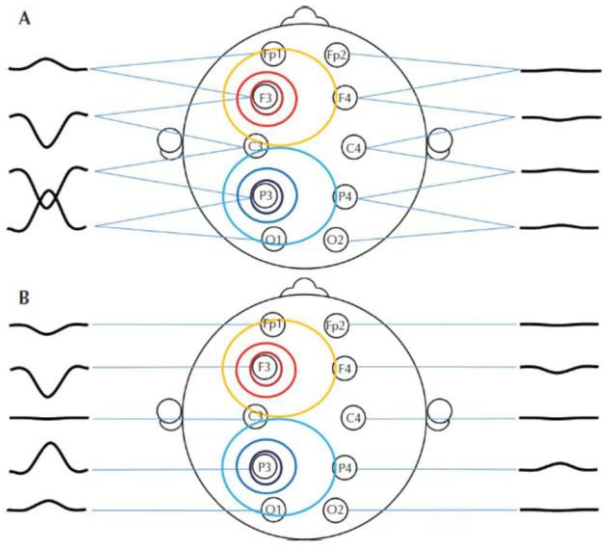

Рис. 9. Схематичное изображение трасс ЭЭГ, регистрирующих сигналы, генерируемые корковым источником тангенциальной ориентации (передняя стенка центральной борозды). (A) продольный биполярный монтаж. (B) Монтаж с общим усредненным референтом. Цветовая шкала топографического распределения на скальпе: голубой-негативный, красный-позитивный, и желтый-переходные значения между ними.

Топографическая карта, соответствующая радиально ориентированному диполю, показывает относительно ограниченный высокоамплитудный негативный потенциал, окруженный низкоамплитудным позитивным потенциалом (рис. 10A и 11C). В этом случае источник расположен под электродом с пик-негативным потенциалом. Когда на топографической карте изображены два четко определенных полюса, отрицательный и положительный (рис. 10B и 11A, B), ориентация источника является тангенциальной. В этом случае, для определения источника необходимо сделать следующее:

- соединить пик отрицательного потенциала с положительным;
- найти область с наибольшим градиентом (где изоэлектрические линии наиболее близки друг к другу).

Искомый диполь будет расположен под этой областью. Дополнительная информация может быть получена исходя из ориентации полярностей, поскольку поверхность кортикального источника активности направлена к негативности.

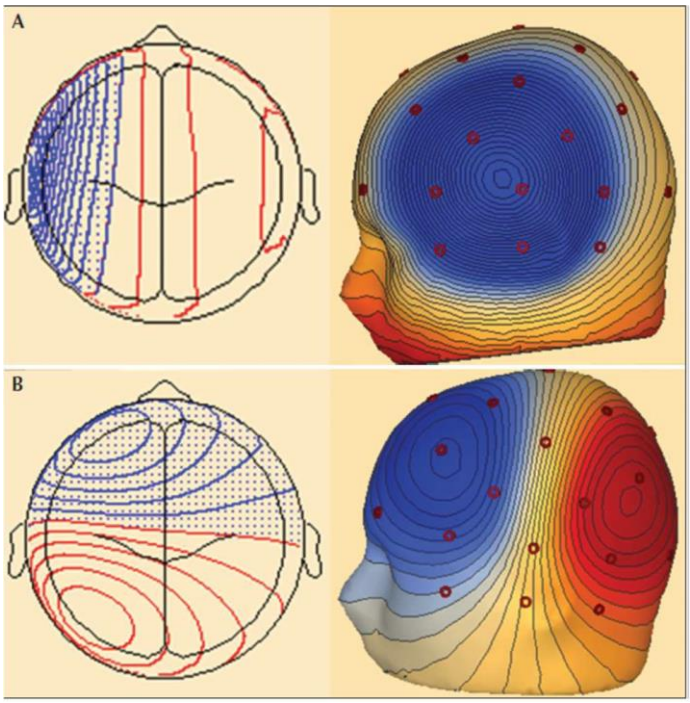

Рис. 10. Вольтажные (амплитудные) карты, которые показывают топографическое распределение негативных (голубой) и позитивных (красный) потенциалов, генерируемых корковыми источниками радиальной (А) и тангенциальной (В) ориентации.

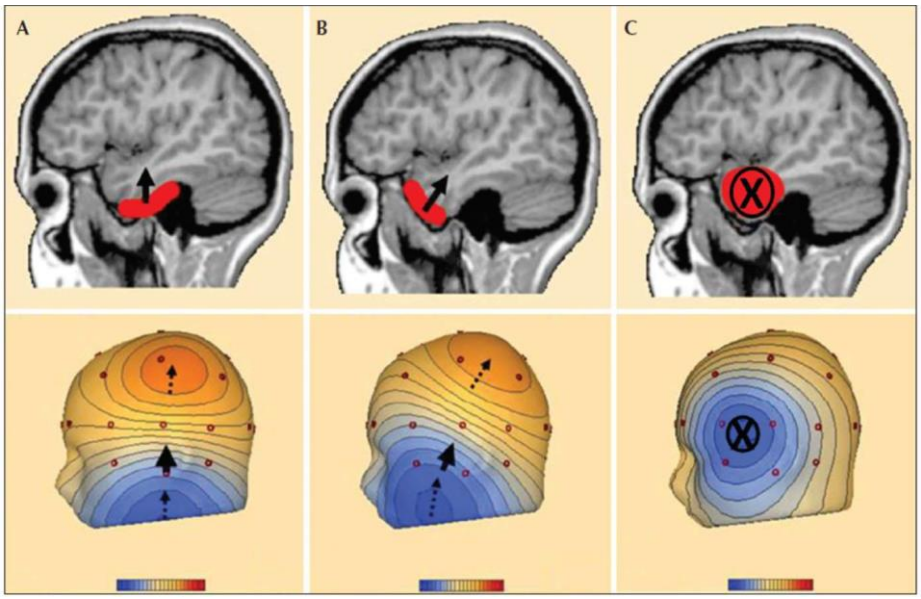

Рис. 11. Вольтажные (амплитудные) карты, соответствующие сигналам, генерируемым различными областями левой височной области ([А] базальная [В] полюсная [С] латеральная). В верхнем ряду корковые области, генерирующие сигналы, подсвечены красным. В нижнем ряду стрелки показывают локацию и ориентацию корковых источников: тангенциальные (А) и (В), радиальные в (С).

АКТИВИРУЮЩИЕ ПРОБЫ, ПОВЫШАЮЩИЕ ДИАГНОСТИЧЕСКУЮ ИНФОРМАТИВНОСТЬ

Активирующие пробы являются неотъемлемой частью стандартной регистрации ЭЭГ. Гипервентиляция продолжительностью 3-5 минут (Craciun et al., 2015) должна проводиться при отсутствии противопоказаний, таких как недавнее внутричерепное кровоизлияние, значимое сердечно-легочное заболевание, серповидно-клеточная анемия или аномалия, а также при физической неспособности или нежелании пациента (Sinha et al., 2016). В категорию противопоказаний входят симптоматические цереброваскулярные болезни, включая осложнения выраженного стеноза сосудов, либо связанного с атеросклеротическими цереброваскулярными заболеваниями, либо воспалительными васкулитами, острыми симптоматическими или хронической болезнью Мойя-Мойя. Регистрацию следует продолжать в течение, по крайней мере, двух минут после прекращения глубокого дыхания, так как изменения могут наблюдаться в пост-гипервентиляционном периоде. У молодых пациентов часто наблюдается диффузное замедление, которое разрешается в течение первых нескольких минут после завершения гипервентиляции, и считается нормальным вариантом. Гипервентиляция провоцирует эпилептиформные разряды, в первую очередь билатеральные, 3 Гц комплексы спайк-медленная волна у детей с абсансной эпилепсией. Во время гипервентиляции также может быть выявлено региональное замедление в проекции структурной очаговой аномалии.

Также следует использовать фотостимуляцию для выявления фоточувствительности и регистрации фотопароксизмального ответа. Поскольку эффект гипервентиляции может сохраняться в течение некоторого времени после прекращения глубокого дыхания, фотостимуляцию следует проводить до гипервентиляции, чтобы разделить эффект двух проб. Фотостимуляция должна проводиться в затемненной комнате с использованием лампы (фотостимулятора), размещенной на расстоянии 30 см от лица пациента (Sinha et al., 2016). Необходимо проверять наличие у пациентов чувствительности к закрытию глаз, которая определяется как возникновение эпилептиформных разрядов вследствие закрывания глаз. У пациентов с затылочной эпилепсией рекомендуется оценить «чувствительность к потере зрительной фиксации» ("fixation-off sensitivity"), т.е. появление эпилептиформных разрядов, вызванных подавлением центрального зрения и фиксации, что может быть достигнуто путем закрывания глаз, создания полной темноты, или применения линз Френеля.

Диагностическая ценность ЭЭГ может быть увеличена включением в запись сна, так как некоторые патологические изменения ЭЭГ могут проявляться именно во время сна (Meritam et al., 2018). У маленьких детей сон, как правило, достигается в постпрандиальном периоде или под воздействием лекарств, принимаемых перед записью (мелатонин). Депривация сна перед исследованием также повышает диагностическую эффективность. У пациентов с подозрением на ювенильную миоклоническую эпилепсию и синдром Веста, запись должна также включать период после пробуждения.

Для некоторых пациентов может потребоваться проведение специфических активирующих проб. Например, у пациентов с эпилепсией чтения вся запись может быть нормальной, если только не проведена конкретная проба с чтением. Специфические тесты применяются не только у пациентов с рефлекторной эпилепсией, но и у пациентов с идиопатической (генетической) генерализованной эпилепсией, и часто выявляют рефлекторные провоцирующие моменты (Koepp et al., 2016).

ТИПЫ ЭЭГ РЕГИСТРАЦИИ

Стандартная («рутинная») регистрация ЭЭГ должна включать, по крайней мере, 20 минут (Sinha et al., 2016) безартефактной записи, а также активирующие пробы, описанные выше. Более короткие записи значительно снижают шанс выявления патологических ЭЭГ паттернов,

проявляющихся в течение непродолжительного периода времени (Craciun et al., 2014). Регистрация должна проводиться как при открытых, так и при закрытых глазах. Если пациент не доступен продуктивному контакту, закрывание/открывание глаз может быть выполнено вручную техником. В педиатрической практике возможно использование мягкой игрушки.

Регистрация ЭЭГ сна обычно выполняется пациентам, у которых ранее была нормальная или неинформативная стандартная ЭЭГ. Часто это первая ЭЭГ у пациентов с плохой кооперацией во время стандартной регистрации бодрствования (младенцев). Проведение регистрации ЭЭГ сна обычно рекомендуется до возраста пяти лет (Kaminska et al., 2015), так как сон минимизирует количество артефактов, обусловленных плохой кооперацией пациента, и дает дополнительную информацию о зрелости биоэлектрической активности головного мозга. Для обеспечения сна у детей необходимо организовать запись ЭЭГ во время обычного дневного сна пациента и сказать родителям, чтобы ребенок не спал по дороге в отделение. Оральный прием мелатонина также может быть полезен, его необходимо принять в начале записи после подготовки и настройки аппаратуры (Eisermann et al., 2010). Требуется регистрация, по крайней мере, 30 минут сна для достижения оптимальной диагностической ценности (Craciun et al., 2014). У некоторых пациентов период после пробуждения имеет важное диагностическое значение; например, у пациентов с ювенильной миоклонической эпилепсией и у пациентов с синдромом Веста. Поэтому запись должна продолжаться после пробуждения пациента, по крайней мере, в течение 15-20 минут при подозрении на эти заболевания. Сон может быть достигнут спонтанно, например, путем планирования его на пост-прандиальный период (младенцы). В качестве альтернативы, сон может быть вызван частичной депривацией сна, которая сама по себе является активирующей пробой, или с помощью приема лекарств, например, мелатонина.

Проведение кратковременного видео-ЭЭГ мониторинга (1-8 часов) показано для регистрации приступов у пациентов с высокой их частотой, обычно несколько приступов в день. Большинство современных цифровых ЭЭГ-систем имеют встроенные видеокамеры, поэтому такая запись технически проста.

Длительный видео-ЭЭГ мониторинг может быть проведен в больнице (отделения мониторирования эпилепсии) или в виде амбулаторной ЭЭГ регистрации (домашняя видео-ЭЭГ телеметрия). Подобные регистрации обычно длиннее 24 часов и могут длиться от нескольких дней до недель в исключительных случаях. Целью этих записей является документирование электро-клинических феноменов (ЭЭГ и семиология) во время привычных клинических событий у пациентов. Такая регистрация является золотым стандартом для диагностики и описания приступов и пароксизмальных клинических событий, и показана для диагностики, классификации, мониторинга частоты приступов и предоперационной оценки. Длительный ЭЭГ (или видео-ЭЭГ) мониторинг проводится: у пациентов в критическом состоянии, в отделении интенсивной терапии, для диагностики бессудорожного эпилептического статуса, для прогнозирования и мониторирования высокого риска приступов, и по поводу отсроченной церебральной ишемии у пациентов с субарахноидальным кровоизлиянием.

Отдельным пациентам в рамках прехирургической оценки, когда эпилептический очаг, подлежащий резекции, не может быть локализован с достаточной точностью с использованием неинвазивных методов, показан инвазивный ЭЭГ-мониторинг внутричерепными электродами с использованием либо субдуральных электродов (полоски и сетки), либо глубинных электродов (стерео-ЭЭГ).

ВЫВОДЫ И КЛЮЧЕВЫЕ ПОЛОЖЕНИЯ

Электроэнцефалография (ЭЭГ) является наиболее часто используемым методом при обследовании пациентов с подозрением на эпилепсию и с наличием приступов. Очень важно, чтобы врачи, интерпретирующие ЭЭГ, понимали основные биофизические явления, лежащие в основе генерации сигнала ЭЭГ и технологические аспекты ЭЭГ регистрации.

– Сигнал ЭЭГ генерируется суммацией постсинаптических потенциалов апикальных дендритов нейронов, расположенных в IV-V корковых слоях.

– Объемное проведение токов на поверхность скальпа определяет топографию позитивных и негативных потенциалов, в зависимости от расположения и ориентации коркового генератора.

– Стандартный монтаж Международной федерации клинической нейрофизиологии состоит из 25 скальповых электродов.

– Цифровая ЭЭГ регистрируется с общим референтным электродом. Аналоговые электрические сигналы фильтруются, преобразуются в цифровые сигналы и могут быть представлены в различных монтажах.

– ЭЭГ отображается в виде осцилограммы, в которой напряжение (вольтаж) представлено по вертикальной оси, с отрицательной полярностью, направленной вверх, а время отображается по горизонтальной оси.

– Существуют различные монтажи для отображения сигналов от активных электродов, с использованием другого скальпового электрода (биполярный или референциальный) или вычисляемого значения (общий усредненный референт, монтаж с отведением от источника) в качестве референта.

– При описании ЭЭГ следует пользоваться преимуществами цифровых технологий; включая возможность изменять монтажи, фильтры и чувствительность, и оптимизировать визуализацию ЭЭГ паттернов.

– Для визуальной оценки коркового источника изучается распределение негативных и позитивных потенциалов. Наиболее эффективно - с использованием топографических (вольтажных) карт.

– Активирующие пробы, такие как гипервентиляция, ритмическая фотостимуляция и запись сна могут повысить диагностическую ценность регистрации ЭЭГ.

– В клинической практике применяются различные типы регистрации ЭЭГ: стандартная регистрация, запись сна, кратковременный и длительный видео-ЭЭГ мониторинг, а также инвазивная (интракраниальная) регистрация.

Клинический пример 1

У семимесячной девочки, родившейся и развивавшейся нормально, начались эпизоды, описанные родителями как маленькие подёргивания. Их заверили, что это просто кишечные спазмы (детские колики). Однако подёргивания, включавшие кратковременное напряжение рук и ног, участились, произошло несколько серий подергиваний. Ребенок стал раздражительным, родителями были отмечены изменения в цикле сна и бодрствования: днем ребенок спал больше, а ночью - меньше. Было рекомендовано проведение ЭЭГ. Однако запись было крайне сложно интерпретировать из-за почти непрерывных движений и мышечных артефактов. Ребенок не уснул во время регистрации. Несколько коротких эпох, свободных от артефактов, были нормальными. Была назначена новая запись после приема мелатонина. Во время записи сна наблюдалась высокоамплитудная (>300-µV) синхронная, дезорганизованная дельта-активность с мультифокальными спайками, указывающая на гипсаритмию. Был диагностирован синдром Веста и начата терапия вигабатрином.

Комментарий: У пациентов с синдромом Веста диагноз часто упускают в начале появления симптомов, когда задержка развития еще не очевидна, а спазмы возникают нечасто и не сериями. Стандартная ЭЭГ бодрствования часто сильно искажена артефактами и может быть нормальной/не выявлять патологии. Запись сна увеличивает вероятность выявления гипсаритмии.

Клинический пример 2

19-летний студент колледжа, готовясь к экзаменам, начал испытывать подёргивания в мышцах лица. Подергивания прекращались, когда он делал перерыв в занятиях. Однако однажды он продолжил учебу, и у него развился генерализованный судорожный приступ, свидетелем которого стал его сосед по комнате. Пациент был госпитализирован, и ему была проведена стандартная ЭЭГ. 30-минутная запись, включавшая короткий период сонливости и N2 стадию сна, не выявила патологических изменений, и пациент был выписан из больницы. Однако во время занятий продолжали происходить подёргивания. Была проведена повторная ЭЭГ, включающая конкретные активирующие пробы. Пациент взял с собой учебник и читал во время регистрации ЭЭГ. После трех минут чтения появились мышечные подергивания в периоральных мышцах с регистрацией ЭЭГ-коррелята (полиспайк-медленная-волна).
Была диагностирована эпилепсия чтения.

Комментарий: У пациентов с рефлекторной эпилепсией ЭЭГ часто остается нормальной, если во время регистрации не проводятся специфические активирующие пробы, которые провоцируют приступ.

Дополнительные материалы.

Сводные дидактические слайды, дополнительные рисунки и видеоматериалы доступны на сайте www.epilepticdisorders.com.