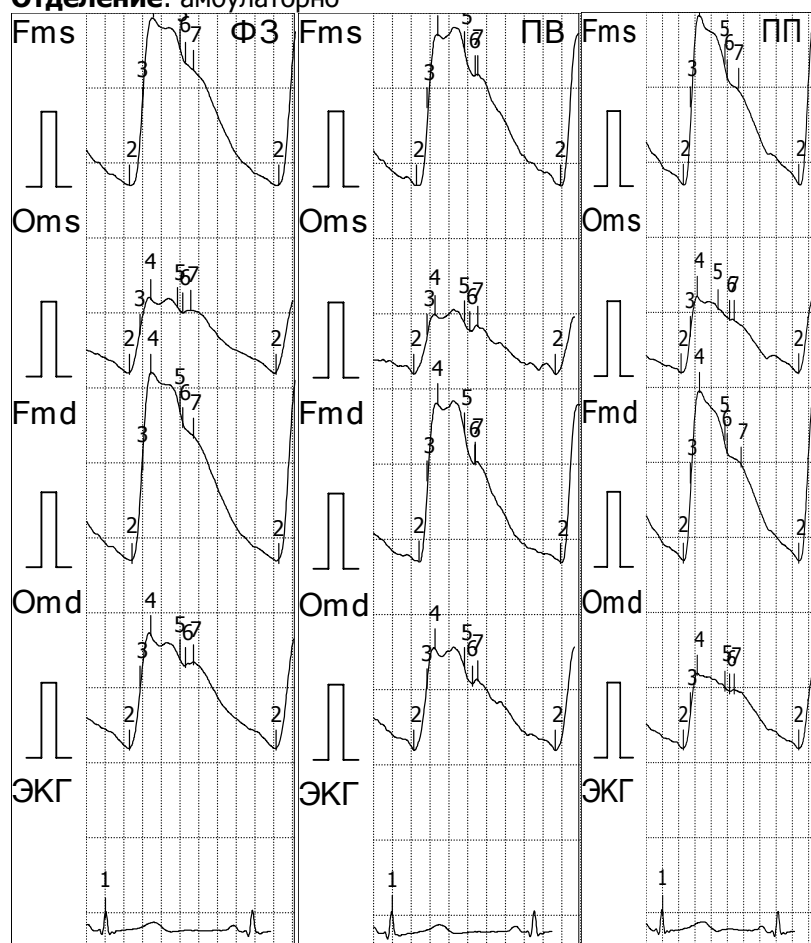


## Протокол РЭГ от 30 марта 2009 г.

**Пациент:** Н.

**Возраст:** 36 лет

**Отделение:** амбулаторно



	Фоновая запись в покое				Поворот головы влево				Поворот головы вправо			
	Fms	Oms	Fmd	Omd	Fms	Oms	Fmd	Omd	Fms	Oms	Fmd	Omd
ФВЧ	0,500				0,500				0,500			
ФНЧ	35				35				35			
ЧСС	77				80				84			
Z6	412	308	420	334	414	304	424	340	411	313	414	331
PI	2,23	1,01	2,51	1,54	2,00	0,792	2,10	1,36	2,25	1,01	2,25	1,00
АЧП	2,84	1,29	3,22	1,97	2,63	1,05	2,77	1,81	3,16	1,43	3,16	1,40
Vmax	3,86	1,41	4,25	2,41	3,82	1,28	4,11	2,32	4,35	1,91	4,12	1,98
Vcp	2,10	0,918	2,58	1,48	1,89	0,647	2,14	1,30	2,50	1,24	2,32	1,26
ДИК	74	79	72	72	73	73	62	65	63	70	64	76
ДИА	69	83	66	75	74	82	63	69	57	69	56	78
ПВО	13	24	14	24	16	17	10	21	22	15	20	29

### Фоновая запись в покое

Пульсовое кровенаполнение повышено во всех бассейнах справа и в бассейне левой внутренней сонной артерии (Fms на 50%, Fmd на 72%, Omd на 37%), в пределах нормы в бассейне левой позвоночной артерии. Тонус магистральных артерий в пределах нормы во всех бассейнах.

Тонус крупных артерий снижен во всех бассейнах справа и в бассейне левой внутренней сонной артерии, в пределах нормы в бассейне левой позвоночной артерии.

Тонус средних и мелких артерий снижен во всех бассейнах.

Периферическое сосудистое сопротивление в пределах нормы во всех бассейнах.

В бассейне позвоночных артерий признаки затруднения венозного оттока, в бассейне внутренних сонных артерий признаки нормального венозного оттока.

### **Поворот головы влево**

Пульсовое кровенаполнение снизилось во всех бассейнах (Fms на 10%, Fmd на 16%, Oms на 21%, Omd на 11%).

Тонус магистральных артерий повысился в бассейне правой позвоночной артерии, не изменился во всех бассейнах слева и в бассейне правой внутренней сонной артерии.

Тонус крупных артерий повысился в бассейне левой позвоночной артерии, не изменился во всех бассейнах справа и в бассейне левой внутренней сонной артерии.

Тонус средних и мелких артерий повысился во всех бассейнах.

Периферическое сосудистое сопротивление повысилось в бассейне левой внутренней сонной артерии, снизилось в бассейне правой позвоночной артерии, не изменилось в бассейне правой внутренней сонной артерии и в бассейне левой позвоночной артерии.

В бассейне позвоночных артерий признаки улучшения венозного оттока, в бассейне внутренних сонных артерий венозный отток не изменился.

### **Поворот головы вправо**

Пульсовое кровенаполнение снизилось во всех бассейнах справа (Fmd на 10%, Omd на 35%), не изменилось во всех бассейнах слева.

Тонус магистральных артерий не изменился во всех бассейнах.

Тонус крупных артерий снизился во всех бассейнах слева, повысился в бассейне правой позвоночной артерии, не изменился в бассейне правой внутренней сонной артерии.

Тонус средних и мелких артерий снизился во всех бассейнах слева, повысился во всех бассейнах справа.

Периферическое сосудистое сопротивление снизилось во всех бассейнах слева и в бассейне правой внутренней сонной артерии, не изменилось в бассейне правой позвоночной артерии.

В бассейне левой внутренней сонной артерии и в бассейне правой позвоночной артерии признаки ухудшения венозного оттока, в бассейне левой позвоночной артерии признаки улучшения венозного оттока, в бассейне правой внутренней сонной артерии венозный отток не изменился.

**Врач:**